



Reporte de caso

# Mediastinoscopia modificada con optica de toracoscopia para el estadiaje invasivo del cancer de pulmon no microcitico en un hospital de Lima, Peru

*Modified Mediastinoscopy Using Thoracoscopic Optics for Invasive Staging of Non-Small Cell Lung Cancer in a Hospital in Lima, Peru*

● Mónica Pérez Cuello <sup>1,2,a</sup>; ● José Palacios León <sup>1,2,b</sup>; ● Taipe Mallqui Ricardo Luis <sup>1,2,b,c</sup>

## Filiación

- <sup>1</sup> Hospital Nacional Guillermo Almenara Irigoyen, Lima, Perú
- <sup>2</sup> Facultad de Medicina San Fernando, Universidad Nacional Mayor de San Marcos, Lima, Perú
- <sup>a</sup> Médico residente de cirugía de tórax y cardiovascular.
- <sup>b</sup> Médico Cirujano de tórax y cardiovascular.
- <sup>c</sup> Magister en Docencia e Investigación en Salud

## Correspondencia

Taipe Mallqui Ricardo Luis  
[ricardoluis22@gmail.com](mailto:ricardoluis22@gmail.com)

## Declaración de autoría

Los autores declaran que participaron en conceptualización, Metodología, Software, Investigación, Curación de datos, Redacción-Borrador Original, Redacción-Revisión y edición.

## Declaración de conflicto de interés

Los autores declaran no tener conflictos de interés financieros, personales o institucionales que puedan influir en los resultados o interpretación del estudio.

## Financiamiento

El presente estudio fue financiado con recursos propios del autor y no contó con financiamiento externo de instituciones públicas o privadas.

## Proceso editorial

Fecha de envío: 18/03/2026  
Fecha de aprobación: 22/03/2026  
Fecha de publicación: 31/03/2026

## Agradecimientos

Agradecemos a los médicos y enfermeras del servicio de Cirugía de tórax y Centro quirúrgico (quirófano 11) del Hospital Nacional Guillermo Almenara.

**Cómo citar este artículo:** Pérez Cuello M, Palacios León J, Mallqui Ricardo Luis T. Mediastinoscopia modificada con optica de toracoscopia para el estadiaje invasivo del cancer de pulmon no microcitico en un hospital de Lima, Peru. Rev CyT Salud Pública. 2026;1(1).58-62



Esta obra está bajo una Licencia Creative Commons Atribución 4.0 Internacional.

ISSN: 3119-7981 (En Línea)

OJS: <https://rctsp.org.pe/>

## RESUMEN

**Introducción:** En centros donde no se dispone de videomediastinoscopia (VAM) ni ultrasonido endobronquial (EBUS), la cirugía es esencial para el diagnóstico y estadiaje de Cáncer de pulmón no microcítico (CPNM). **Reporte de caso:** experiencia inicial con mediastinoscopia modificada con optica de toracoscopia (MMOT) y sus resultados en el estadiaje invasivo del CPNM. Reportamos una serie de seis casos con diagnóstico de NSCLC estadio clínico IIb- IIIb sometidos a MMOT en el Hospital Nacional Guillermo Almenara Irigoyen (HNGAI) entre marzo y junio del 2025. Se describe la técnica quirúrgica, características clínicas, hallazgos quirúrgicos y resultados inmediatos. La técnica permitió un adecuado acceso y visualización de las estaciones ganglionares 2R, 4R, 4L y 7 en todos los casos sin registrarse complicaciones en el postoperatorio. **Conclusión:** la MMOT es una alternativa segura y factible para estadiaje invasivo del mediastino en NSCLC en centros sin acceso a VAM o EBUS.

**Palabras clave:** enfermedad N2, estadiaje mediastinal, mediastinoscopia, cancer de pulmon no microcitico (**Fuente:** DeCS-BIREME).

## ABSTRACT

**Introduction:** In centers where video-mediastinoscopy (VAM) and endobronchial ultrasound (EBUS) are unavailable, surgery is essential for the diagnosis and staging of non-small cell lung cancer (NSCLC). **Case report:** We describe our initial experience with modified mediastinoscopy using thoracoscopic optics (MMTO) and its results in the invasive staging of NSCLC. We report a series of six cases with clinical stage IIb-IIIb NSCLC who underwent MMTO at the Hospital Nacional Guillermo Almenara Irigoyen (HNGAI) between March and June 2025. The surgical technique, clinical characteristics, intraoperative findings, and immediate outcomes are described. The technique allowed adequate access and visualization of lymph node stations 2R, 4R, 4L, and 7 in all cases, with no postoperative complications reported. **Conclusion:** MMTO is a safe and feasible alternative for invasive mediastinal staging in NSCLC in centers without access to VAM or EBUS.

**Keywords:** N2 disease, mediastinal staging, mediastinoscopy, non-small cell lung cancer. (**Source:** DeCS-BIREME)

## INTRODUCCIÓN

La estadificación ganglionar mediastínica precisa es el factor determinante más importante en el manejo del cáncer de pulmón no microcítico (CPNM) (1). La Sociedad Europea de Cirujanos Torácicos (ESTS) enfatiza que omitir el estadiaje invasivo en pacientes con factores de riesgo conduce a una subestimación de la enfermedad (N2 oculto), lo que deriva en cirugías innecesarias o tratamientos inadecuados. Las guías internacionales recomiendan: el estadiaje invasivo en adenopatías mayores a 1 cm en tomografía computarizada (TC), hipercaptación en PET/CT, tumores centrales, compromiso N1 o lesiones primarias >3 cm (2).

A pesar de que el ultrasonido endobronquial (EBUS-TBNA) ha ganado terreno por su naturaleza mínimamente invasiva, la mediastinoscopia quirúrgica persiste como el estándar de oro para el estadiaje en CPNM, permitiendo el análisis histológico completo de las estaciones ganglionares, con una sensibilidad que oscila entre el 80% y el 95% (3). No obstante, la brecha tecnológica en sistemas de salud pública, como el Hospital Guillermo Almenara Irigoyen de EsSalud, impone desafíos económicos significativos. La adquisición y el mantenimiento de equipos de videomediastinoscopia (VAM) de última generación suelen ser limitados debido a su alto costo de importación y reposición de insumos.

Históricamente, la mediastinoscopia "bajo visión directa" descrita por Carlen en 1959 (4) permitía una exploración mediastínica, pero presentaba limitaciones críticas: un campo visual reducido y una visualización deficiente de la estación 7 (subcarinal) y las estaciones paratraqueales izquierdas, zonas de alto riesgo por la proximidad de los grandes vasos y el nervio laríngeo recurrente. En la década del 90 del siglo pasado se empleaba este mediastinoscopio convencional (4) en nuestra institución; sin embargo, se dejó de utilizar porque el dispositivo se averió su linterna. En ese sentido, reiniciamos el uso del mediastinoscopio de aquellos años y lo acoplamos a una óptica de toracoscopia. Esta modificación pretende replicar los beneficios de la VAM: visión panorámica, magnificación de estructuras vitales y una dinámica de trabajo bimanual que optimiza la seguridad oncológica.

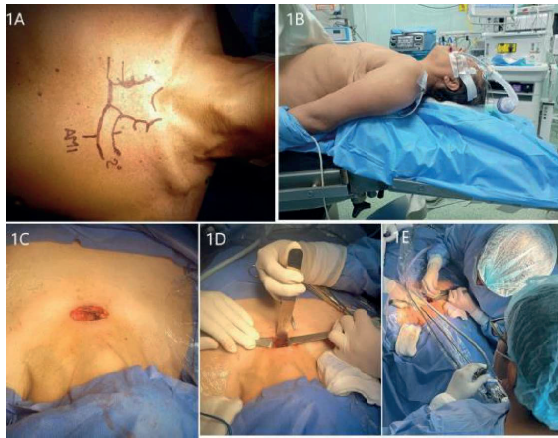
El presente estudio presenta nuestra experiencia inicial y los resultados inmediatos de la mediastinoscopia modificada con óptica de toracoscopia (MMOT), evaluando su viabilidad como alternativa diagnóstica en un entorno hospitalario de bajos recursos.

## REPORTE DE CASO

Reporte de serie de 6 casos de pacientes tratados en el servicio de Cirugía de Tórax del Hospital Nacional Guillermo Almenara Irigoyen con diagnóstico presuntivo o confirmado de CPNM con indicación de estadiaje invasivo del mediastino según las guías internacionales NCCN (National Comprehensive Cancer Network) y ESMO (European Society for Medical Oncology) en el periodo marzo a junio del 2025. Se describe la técnica quirúrgica, las características clínicas (edad, sexo, tipo histológico), hallazgos quirúrgicos (ganglios mediastinales muestreados) y resultados inmediatos (complicaciones y estudio histopatológico). Este reporte de serie de casos se ha redactado siguiendo los estándares de la guía CARE (Case Report Guidelines) (4).

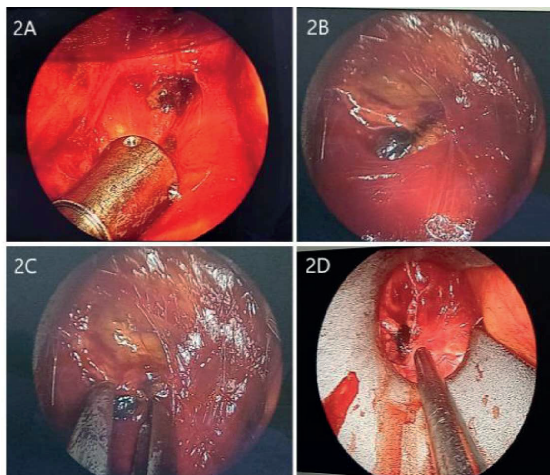
### Técnica quirúrgica

El procedimiento se realiza con el paciente en posición decúbito supino con rodete subescapular y cuello en hiperextensión. Se ajusta la cabecera de la mesa con una inclinación de 20 a 30° por debajo de la línea basal para tener un mejor acceso al cuello, rotando levemente la cabeza hacia el lado izquierdo. Se realiza una incisión cervical transversal de 3cm a un través de dedo por encima de la escotadura esternal. La disección se profundiza con electrocauterio a través del tejido celular subcutáneo en sentido transversal hasta exponer el musculo platisma, el cual se secciona para luego continuar la disección en sentido longitudinal siguiendo la línea alba cervical hasta identificar la fascia pretraqueal. Posteriormente se realiza disección digital roma sobre la cara anterior de la tráquea en sentido caudal, desplazando las estructuras del mediastino anterior y hasta alcanzar la carina principal y la unión traqueobronquial. En los casos iniciales de nuestra serie, utilizamos una barra maleable; sin embargo, se estandarizó posteriormente el uso del mediastinoscopio convencional. Este cambio permitió generar un mayor espacio de trabajo y una protección superior de estructuras del mediastino, facilitando el acceso a estaciones más distales como el grupo 4 y 7. Así mismo, el mediastinoscopio proporcionó la maniobrabilidad necesaria para integrar una óptica de toracoscopia de 30° y 5mm conectada a una torre de video de alta definición. La introducción de la óptica de toracoscopia a través del mediastinoscopio convencional permite una visualización panorámica y magnificada, optimizando la identificación de estructuras críticas como la arteria pulmonar y el arco de la vena ácigos. Esta mejora en la visión incrementa la seguridad durante la toma de biopsias de las estaciones 4R y 4L. (Ver figura 1).



**Figura 1.** 1A, Muestra el acceso cervical de MMOT, 1B, Posicionamiento del paciente con inclinación cervical de 15 a 20°, 1C, Incisión a nivel cervical de 3cm de diámetro a 1 dedo por encima de la escotadura yugular. 1D, separación e identificación de la fascia pretraqueal. 1E, introducción de barra maleable o mediastinoscopio convencional para desplazar el mediastino superior de la pared anterior de la tráquea.

Bajo visión asistida por video, se procede con la disección roma de los grupos ganglionares 2R, 2L, 4R y 4L. finalmente, se accede al grupo ganglionar 7 (subcarinal), utilizando energía bipolar para abrir la fascia pretraqueal y la obtención de muestras representativas, siguiendo las recomendaciones de International Association for the Study of Lung Cancer (IASLC). El procedimiento finaliza tras realizar hemostasia rigurosa con agente hemostático absorbible hecho de hemicelulosa oxidada. (Ver figura 2)-



**Figura 2.** 2A, Identificación del grupo 4R con valva maleable y ayuda de la video- óptica de toracoscopia. 2B, Biopsia del ganglio del grupo 7 (subcarinal) utilizando MMOT. 2C, Biopsia del grupo ganglionar 4L. 2D, Apertura de la fascia pretraqueal y observación del grupo 7.

Se reportan 6 pacientes (3 hombres y 3 mujeres) con una mediana de edad de 69 años (rango: 56-78 años). El diagnóstico preoperatorio predominante fue el adenocarcinoma pulmonar (ACP), presentándose en diversas localizaciones lobares, incluyendo masas en lóbulo inferior izquierdo (n=2), lóbulo medio (n=2), lóbulo superior derecho (n=1) y un nódulo en lóbulo superior izquierdo (n=1). La mediastinoscopia modificada con óptica de toracoscopia (MMOT) permitió el acceso y muestreo de múltiples estaciones ganglionares.

La estación 7 (subcarinal) fue biopsiada en el 100% de los casos (n=6), ya sea de forma aislada o en combinación con las estaciones paratraqueales 2L, 4L o 4R. En 3 pacientes (50%), la MMOT confirmó la presencia de enfermedad metastásica ganglionar (N2), identificando subtipos histológicos de ACP papilar (n=2) y ACP mucinoso (n=1). En los 3 pacientes restantes (50%), el estudio histopatológico fue negativo para células neoplásicas, permitiendo continuar con el algoritmo de tratamiento quirúrgico o radical según correspondiera.

A pesar de la complejidad de las estaciones abordadas (especialmente la estación 7 y las estaciones del lado izquierdo 2L/4L), no se registraron complicaciones postoperatorias (CPO) en ninguno de los pacientes de la serie. No hubo reportes de sangrado mayor, lesiones del nervio laríngeo recurrente ni infecciones de la herida operatoria. Todos los procedimientos permitieron una visualización óptima gracias a la magnificación de la óptica de toracoscopia. (Ver tabla 1).

**Tabla 1.** Características de los pacientes sometidos a estadiaje invasivo del mediastino por MMOT en Hospital Nacional Guillermo Almenara Irigoyen en marzo a junio 2025.

Paciente	Edad (años)	Sexo	Adenopatias mediastinales (TC)	Diagnóstico preoperatorio	Estadio clínico (TNM 9°)	Grupo ganglionar (Biopsia)	CPO	Ganglio biopsiado (HP)
1	78	M	No se observa	Masa LII: ACP	IIIA	4L y 7	Ninguna	No células neoplásicas
2	61	F	No se observa	Masa LII: ACP	IIIA	7	Ninguna	ACP papilar
3	73	F	Grupo 7	Nódulo LSI: ACP	IIB	2L, 4L y 7	Ninguna	No células neoplásicas
4	74	F	No se observa	Masa pulmonar Central LSD	IIIA	4R y 7	Ninguna	ACP mucinoso
5	72	M	No se observa	Masa LM: ACP	IIIA	4R y 7	Ninguna	No células neoplásicas
6	56	M	Grupo 7	Masa LM: ACP	IIIB	7	Ninguna	ACP papilar

ACP: Adenocarcinoma pulmonar; TC: Tomografía computarizada; LII: Lobulo inferior izquierdo; LSI: Lobulo superior izquierdo; LSD: Lobulo superior derecho; LM: Lobulo Medio; L. Izquierdo; R: Derecho; TNM 9° edición: Tumor- Nodos- Metastasis; CPO: Complicación postoperatoria; HP: Histopatología

## DISCUSIÓN

Las guías de la National Comprehensive Cancer Network (NCCN) y European Society for Medical Oncology (ESMO) recomiendan alcanzar el mayor grado de certeza posible en el estadiaje del mediastino (Nodal) del CPNM. La precisión de la mediastinoscopia depende de la exhaustividad; es decir, del número de biopsias obtenidas y del número de estaciones ganglionares exploradas, pudiendo alcanzar una sensibilidad de hasta 0.97 y valor predictivo negativo de 0.99 (5). En nuestra serie, el 33.3% (2 de 6) que no mostraban adenopatías mediastinales en la TC preoperatoria presentaron compromiso ganglionar confirmado mediante biopsia con MMOT. Este hallazgo permitió reclasificar el estadiaje de cáncer de pulmón de acuerdo con la novena edición del TNM (tumor, nodal y metástasis) novena edición y optimizar la estrategia terapéutica.

La experiencia previa de nuestro equipo en cirugía de tráquea y de la vía aérea facilitó la implementación de esta técnica, la cual integra la seguridad de la visión magnificada del mediastino y permite el estadiaje del CPNM. Aunque la literatura biomédica indica que la curva de aprendizaje de VAM se estabiliza tras los primeros 16 procedimientos, consideramos que el uso de la óptica de toracoscopia facilita el aprendizaje y reduce el tiempo de adaptación a esta técnica. Consideramos que la curva de aprendizaje puede acortarse mediante programas de entrenamiento estructurado en cadáveres y el uso de video- cámara, lo que facilita el desarrollo de técnicas más avanzadas como la Video-Assisted Mediastinoscopic Lymphadenectomy (VAMLA) (6). En nuestra experiencia, realizamos con éxito 6 casos de MMOT en pacientes con adenocarcinoma pulmonar estadios clínicos IIB, IIIA y IIIB y creemos que la experiencia adquirida con la MMOT en nuestro centro

puede ser replicable y transferida a otros equipos quirúrgicos, contribuyendo a la capacitación y difusión de esta técnica en instituciones con recursos limitados. Un aporte sustancial de la MMOT es el acceso sistemático a la estación ganglionar 7 (subcarinal), zona que suele omitirse en la mediastinoscopia convencional debido a su complejidad técnica y visual. En nuestra serie, logramos biopsiar esta estación en el 100% de los pacientes, contribuyendo a la obtención de muestras representativas en todos los casos (7).

La mediastinoscopia cervical sigue siendo un método seguro y eficaz para el diagnóstico de adenopatías mediastínicas indeterminadas y para la estadificación del CPNM. La tasa de complicaciones es menor a 1%, siendo las más frecuentes la lesión del nervio laríngeo recurrente (NLR) y la infección de sitio operatorio (7). En nuestra serie no se registraron complicaciones postoperatorias.

En una cohorte de pacientes con mediastino radiológicamente normal, la VAMLA ha demostrado una elevada precisión diagnóstica y una alta tasa de detección de enfermedad N2/N3, especialmente en casos cN1 y cT4N0. Actualmente, VAMLA podría considerarse el procedimiento de referencia para la estadificación NSCLC cN0/1; sin embargo, en nuestra institución no disponemos de esta tecnología. Por ende, recurrimos a la MMOT, que nos ha permitido explorar con adecuada visibilidad las estaciones ganglionares 2R, 2L, 4R, 4L y 7 (8).

Determinados escenarios complejos pueden incrementar la morbilidad y mortalidad de la VAM y VAMLA. Si bien una disección cuidadosa reduce el riesgo de complicaciones vasculares, la calcificación ganglionar o el antecedente de mediastino complejo (quimioterapia y radioterapia mediastínica preoperatoria) puede aumentar el riesgo de lesión vascular.

En nuestra serie, no tuvimos pacientes sometidos a terapia neoadyuvante previa a la mediastinoscopia pero

prestamos especial atención a la extensión cervical durante la MMOT ya que la hiperextensión del cuello y el desplazamiento caudal del corazón generan tensión sobre la arteria innominada, particularmente en su segmento proximal, fijado al arco aórtico y por tanto susceptible de lesión (9). En ese sentido, el principal aporte de MMOT radica en su aplicabilidad en hospitales de recursos limitados, donde el acceso a tecnologías como el EBUS o VAM se ve restringido por sus elevados costos. Nuestros resultados iniciales son alentadores y respaldan el uso de esta técnica en nuestra institución ya que es más costo-efectiva y reproducible.

En conclusión, la MMOT es una opción segura y factible para el estadiaje invasivo del mediastino en pacientes con CPNM en centros hospitalarios con recursos limitados, garantizando una toma de decisiones oncológicas precisa en ausencia de tecnologías de alto costo.

## REFERENCIAS BIBLIOGRÁFICAS

- De Leyn P, Dooms C, Kuzdzal J, Lardinois D, Passlick B, Rami-Porta R, et al. Revised ESTS guidelines for preoperative mediastinal lymph node staging for non-small-cell lung cancer. *Eur J Cardiothorac Surg.* 2014;45(5):787-798. doi:10.1093/ejcts/ezu028.
- Turna A, Melek H, Kara HV, Kılıç B, Erşen E, Kaynak K. Validity of the updated European Society of Thoracic Surgeons staging guideline in lung cancer patients. *J Thorac Cardiovasc Surg.* 2018;155(2):789-795. doi:10.1016/j.jtcvs.2017.09.090.
- Nazario Dolz AM, Falcón Vilariño GC, Álvarez Matos D, Rodríguez Fernández Z, Romero García LI. Estadificación nodular linfática y supervivencia en pacientes operados por carcinoma pulmonar no microcítico. *MEDISAN [Internet].* 2021;25(5). Disponible en: <https://medisan.sld.cu/index.php/san/article/view/3838>
- García-Rodríguez ME, Benavidez-Márquez A, García-Basulto MJ. La videomediastinoscopia en el oncotórax. *Rev Arch Med Camagüey [Internet].* 2021;25(3). Disponible en: [http://scielo.sld.cu/scielo.php?script=sci\\_abstract&pid=S1025-02552021000300002&lng=es&nrm=iso&tlng=en](http://scielo.sld.cu/scielo.php?script=sci_abstract&pid=S1025-02552021000300002&lng=es&nrm=iso&tlng=en)
- Gagnier JJ, Kienle G, Altman DG, Moher D, Sox H, Riley D, et al. The CARE guidelines: consensus-based clinical case reporting guideline development. *BMJ Case Rep.* 2013;2013:bcr2013201554. doi:10.1136/bcr-2013-201554.
- Call S, Obiols C, Rami-Porta R, Trujillo-Reyes JC, Iglesias M, Saumench R, et al. Video-assisted mediastinoscopic lymphadenectomy for staging non-small cell lung cancer. *Ann Thorac Surg.* 2016;101(4):1326-1333. doi:10.1016/j.athoracsur.2015.10.073.
- Daemen JHT, van den Broek RAM, Lozekoot PWJ, Maessen JG, Hulswé KWE, Vissers YLJ, et al. The learning curve of video-assisted mediastinoscopic lymphadenectomy for staging of non-small-cell lung carcinoma. *Interact Cardiovasc Thorac Surg.* 2020;31(4):527-535. doi:10.1093/icvts/ivaa146.
- Majeed FA, Raheem K, Zafar U, Chatha SS, Raza A, Rauf A. Cervical mediastinoscopy as a diagnostic tool for mediastinal lymphadenopathy. *J Coll Physicians Surg Pak.* 2023;33(9):1062-1066. doi:10.29271/jcpsp.2023.09.1062.
- Call S, Reig-Oussedik N, Obiols C, Sanz-Santos J, Ochoa-Alba JM, Cabanillas LR, et al. Video-assisted mediastinoscopic lymphadenectomy (VAMLA): mature results for staging non-small cell lung cancer with normal mediastinum. *J Thorac Cardiovasc Surg.* 2024;168(5):1364-1374. doi:10.1016/j.jtcvs.2024.01.040.
- Muñoz Molina GM, Ovejero Díaz AP, Cabañero Sánchez A, Gorospe Sarasúa L, Pecharrómán de las Heras I, Carrasco Seral C, et al. Innominate artery dissection caused by video-mediastinoscopy. *Ann Thorac Surg.* 2021;111(6):e399-e401. doi:10.1016/j.athoracsur.2020.08.110.